



Radiološka tehnologija, 1. stopnja

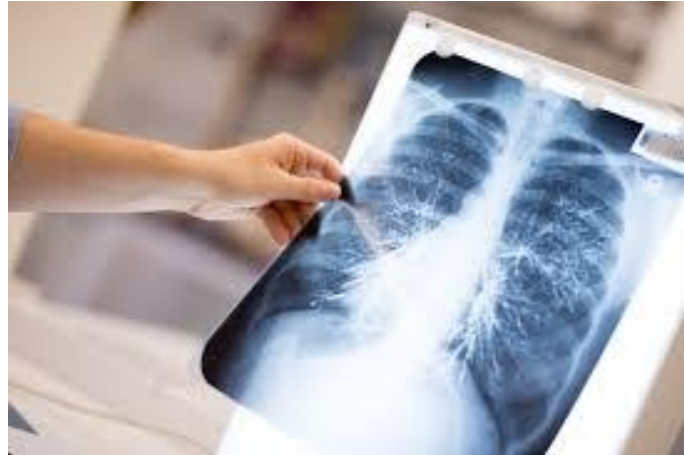Slikanje pacienta s cistično fibrozo pljuč

Aleksandra Ugovšek

Mentorica: viš. pred. Tina Starc

UVOD

- Opis primera cistične fibroze z nativno rentgensko sliko.
- Dopolnitev z radiološkimi slikami v PA in stranski projekciji.



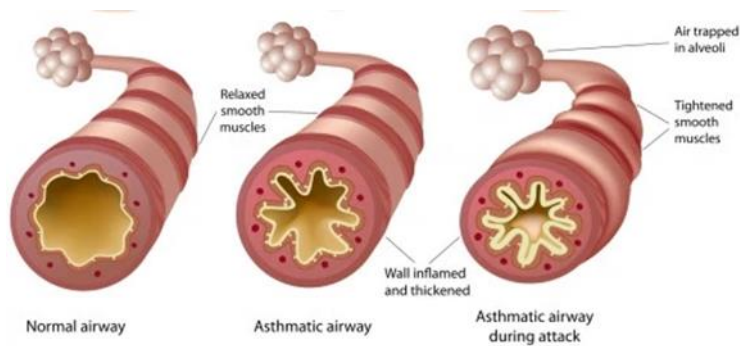
Vir: <https://www.dundee.ac.uk/postgraduate/medical-education-radiology>



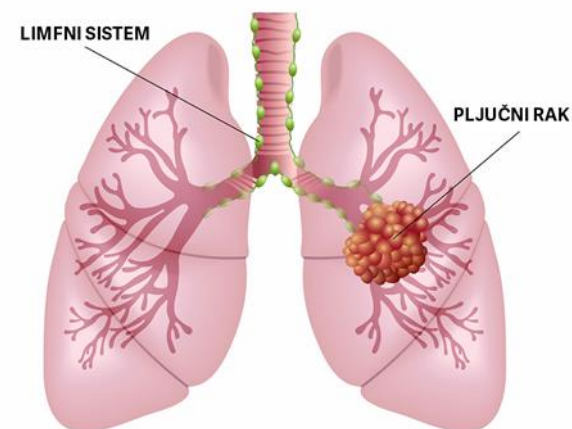
TEORTIČNA IZHODIŠČA

O BOLEZNI DIHAL:

- Obstruktivne bolezni: astma in bronhienktazije
- Restriktivne bolezni: pljučnica in pljučni rak



Vir: <https://konoplja.net/novice/zdravljenje-s-konopljo-astma/>

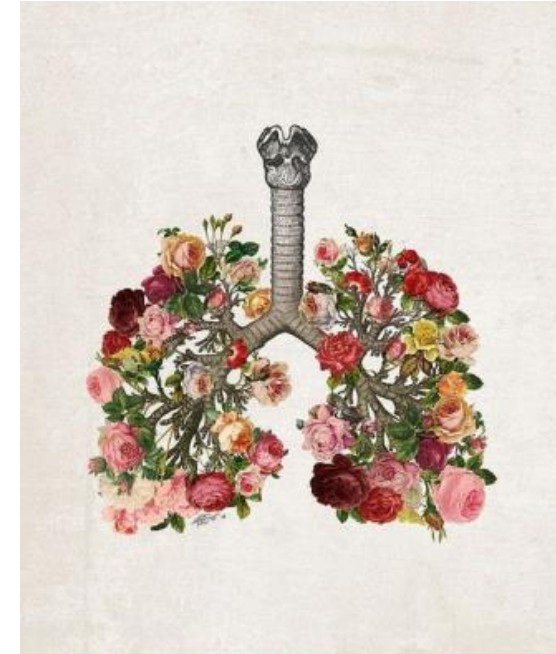


Vir: <https://www.zdravje.si/pljucni-rak>



TEORETIČNA IZHODIŠČA

- Cistična fibroza je presnovna bolezen
- Deduje se avtosomno recesivno
- Oba starša nosilca CF – gena



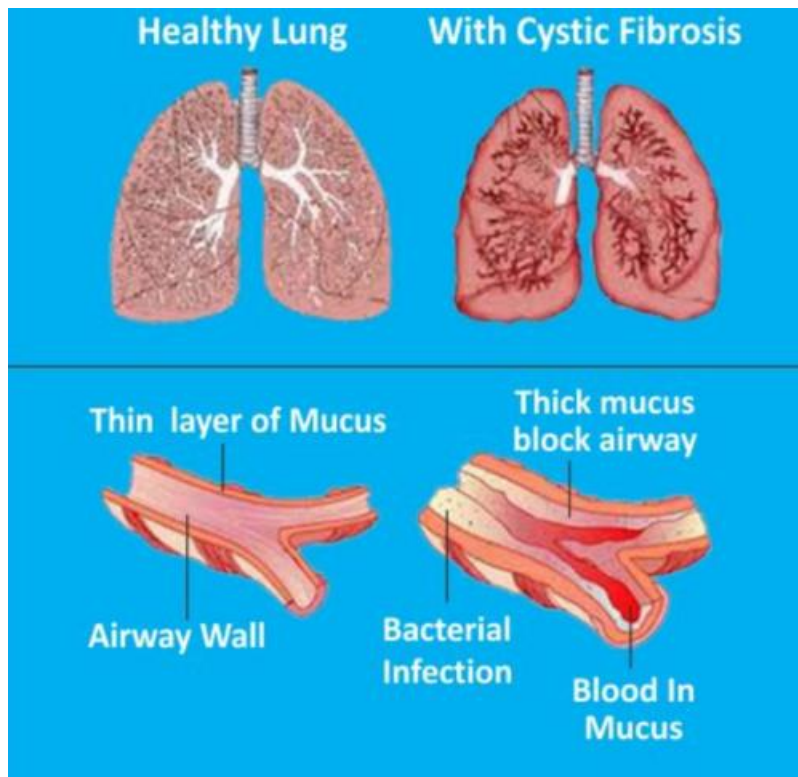
Vir: <https://bettydearing2012.wordpress.com/2014/05/14/cystic-fibrosis-aka-65-roses/>

Vir: https://www.drustvocf.si/wp-content/uploads/bsk-pdf-manager/2018/04/Zbornik_CF_2010.pdf

Univerza v Ljubljani
Zdravstvena fakulteta



TEORETIČNA IZHODIŠČA

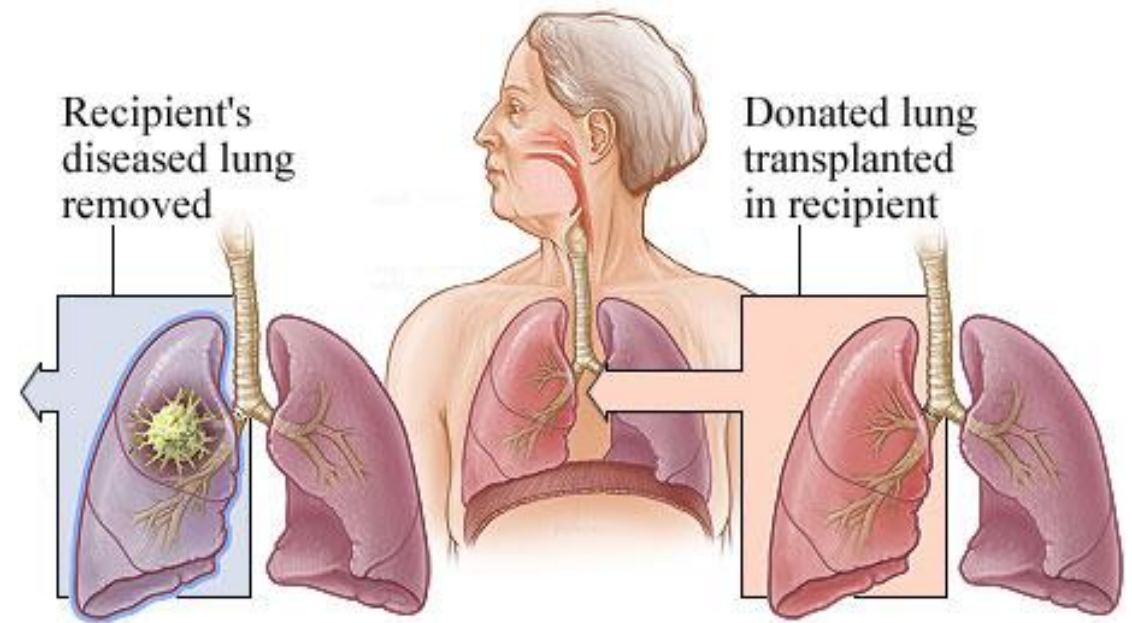


Vir: <https://www.verywellhealth.com/cystic-fibrosis-overview-998213>

- ZNAKI:
- močan kašelj s težkim dihanjem,
- izmeničnost driske in zaprtja,
- nezadostno pridobivanje telesne teže,
- napet trebuh in
- oslABLJENE noge.

TEORETIČNA IZHODIŠČA

- Zdravila ni
- Preprečevanje pljučnih okvar in podhranjenosti
- Presaditev pljuč



Vir: <https://myhealth.alberta.ca/health/tests-treatments/Pages/conditions.aspx?hwid=hw185871>



NAMEN

- Opis primera pacientke s cistično fibrozo pljuč
- Prikaz te patologije na rentgenskih slikah
- Uporaba manjših ekspozicijskih pogojev



METODE DELA

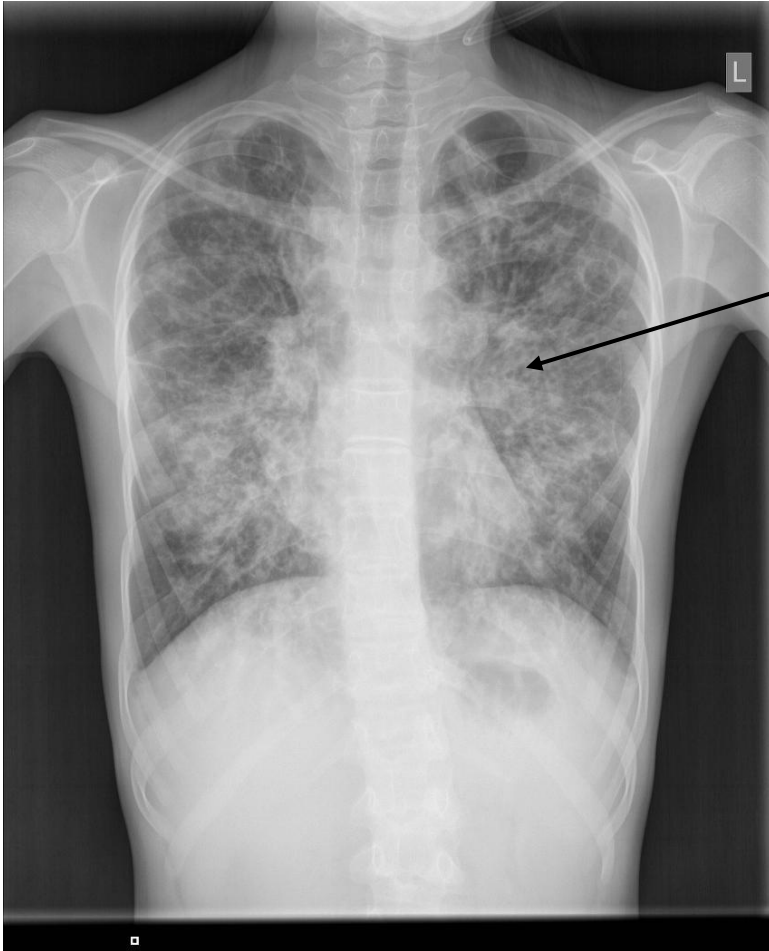
- Iz torakalne diagnostike v UKC Ljubljana na KIR-u.
- Slike v obdobju napredovane bolezni in
- dva dni pred presaditvijo pljuč.



Vir: <https://siol.net/novice/slovenija/ukc-ljubljana-lani-z-dobrimi-23-milijoni-evri-izgube-490890>



REZULTATI



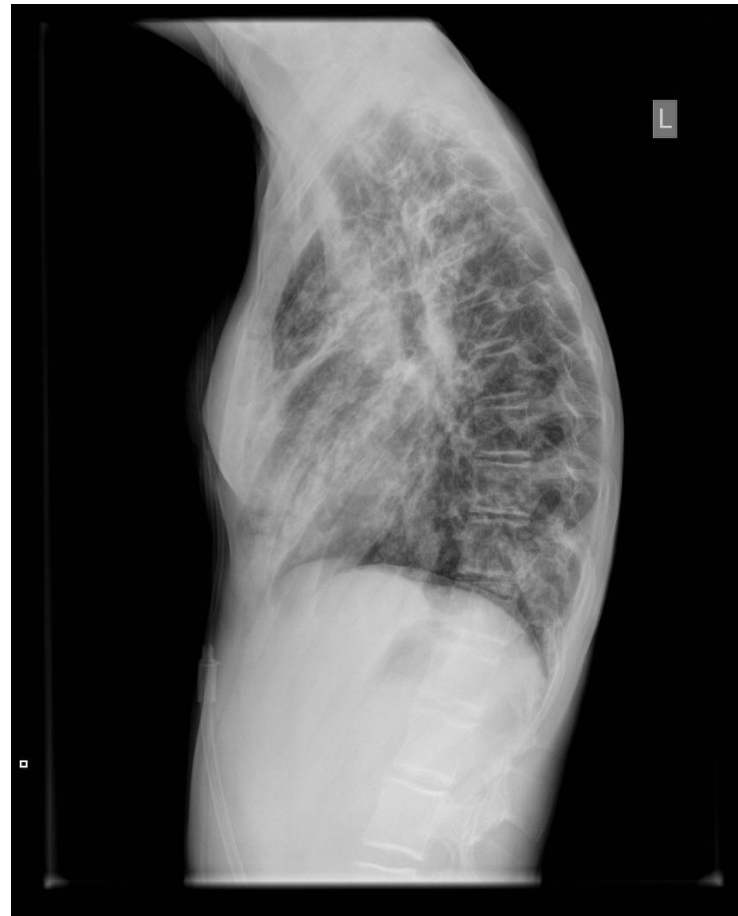- Napredovana bolezen
- Nepredihanost pljuč
- Svetle lise zaradi gostejše sluzi

slikanje pljuč PA stoje (osebni vir)

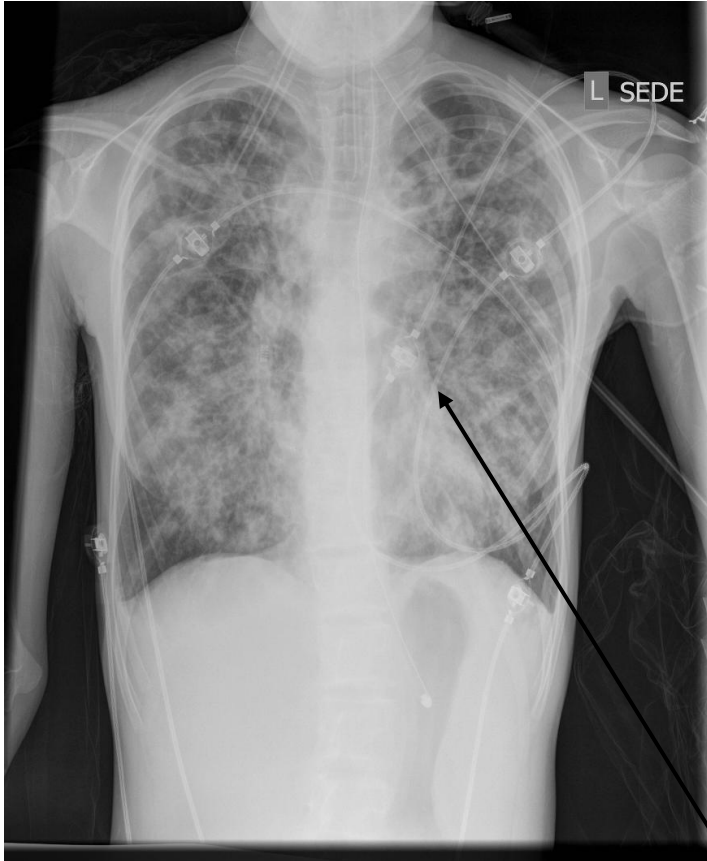


REZULTATI

*Slikanje pljuč stransko stoje
z napredovano CF (osebni vir)*



REZULTATI

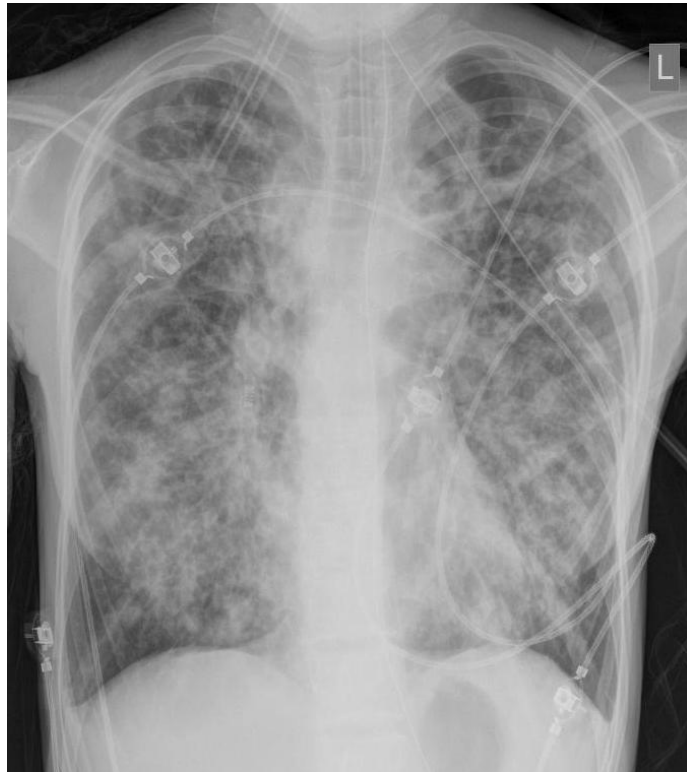

- Dva meseca po prejšnjem slikanju
- Dva dni pred transplantacijo pljuč

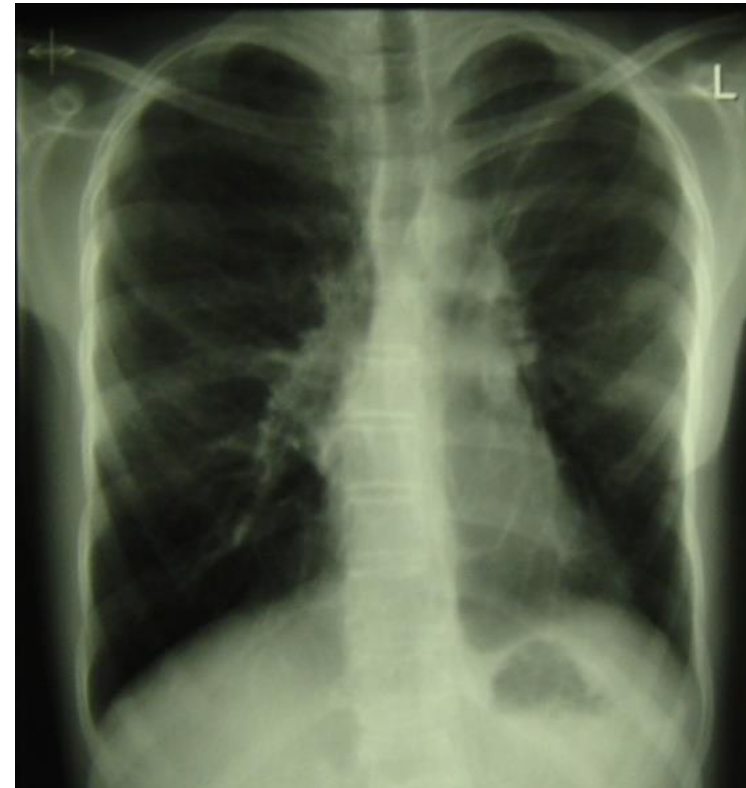Slika pljuč PA sede z vstavljenim tubusom. (osebni vir)

REZULTATI

pred presaditvijo pljuč

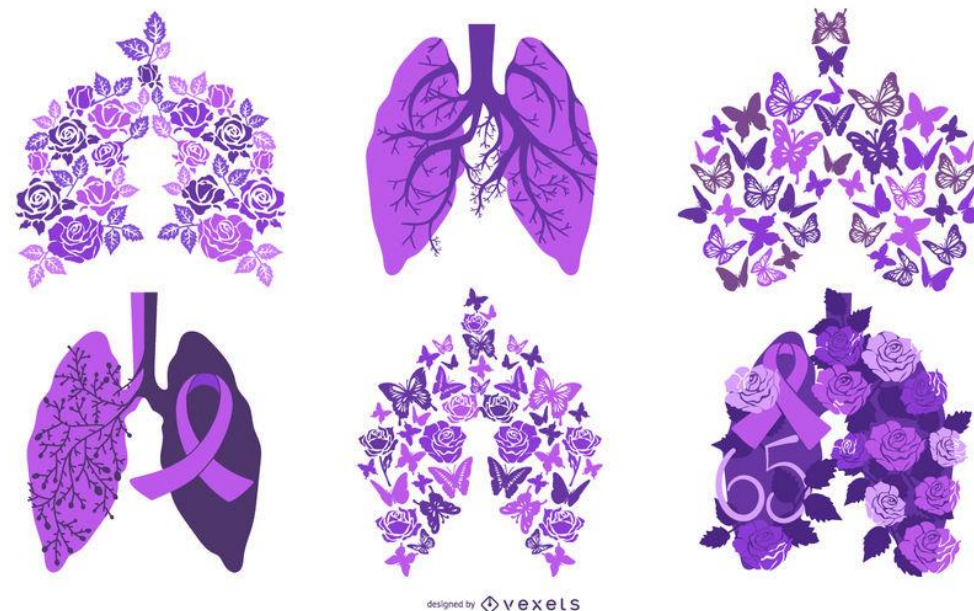


po presaditvi pljuč



ZAKLJUČEK

- Predstaviti cistično fibrozo pljuč z rentgenskimi slikami,
- v obdobju napredovane bolezni ter
- tik pred presaditvijo pljuč.



Vir: <https://www.vexels.com/vectors/preview/165268/cystic-fibrosis-awareness-vector-design>

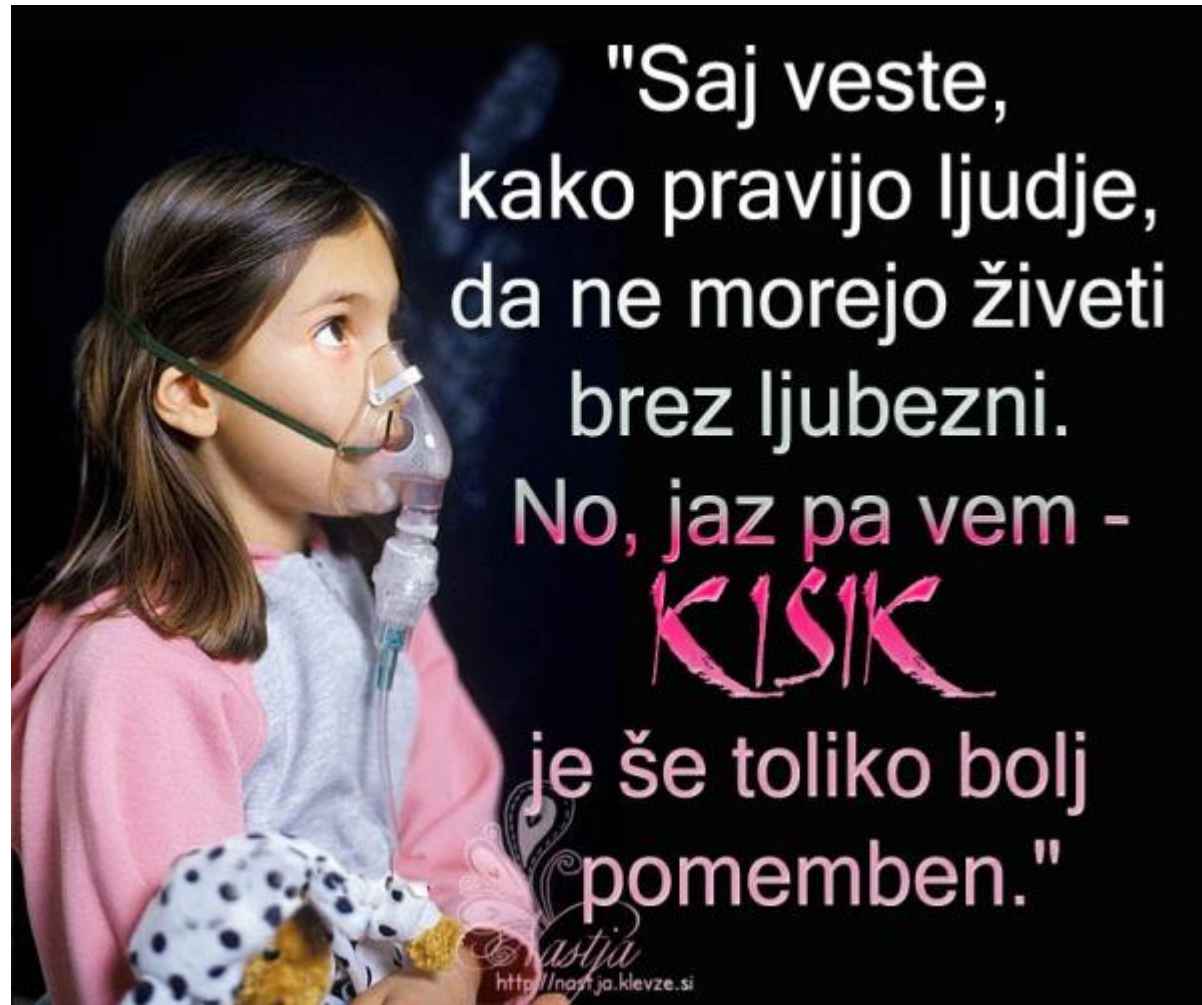Univerza v Ljubljani
Zdravstvena fakulteta



«Želim, da bi se ljudje bolje zavedali, kako pomembni so zdravje, narava in zdravo življenje. Marsikdo ne ve, kako hudo je, ko ne moreš dihati in ko aparati dihajo namesto tebe, sam pa ne moreš ničesar storiti. Pazite na svoje zdravje!«

Alja Ugovšek
Univerza v Ljubljani
Zdravstvena fakulteta





"Saj veste,
kako pravijo ljudje,
da ne morejo živeti
brez ljubezni.

No, jaz pa vem -

KISIK

je še toliko bolj
pomemben."

astja
<http://nastja.klevze.si>

